

Mit Einsendung wird die Röntgenaufnahme Eigentum des LCD. Der Eigentümer des Hundes erklärt sich mit der Veröffentlichung und statistischen Auswertung des ED-Befundes einverstanden.



Im Vorstand für die Deutsche Hundewesen e.V. der Föderation Cynologique Internationale angeschlossenes Mitglied im ZGVV



# LABRADOR CLUB DEUTSCHLAND e.V.

## Röntgenuntersuchung auf Ellenbogendysplasie (ED) und sekundären Arthrosen

Name des Hundes Yarthlein's Heavens Hope

Zb.-Nr. 06 N 1560 gew. am 6.11.06  Rüde  Hündin

Vater \_\_\_\_\_

LCD-CODE-Nr.: **03609**

Mutter \_\_\_\_\_

Eigentümer Beate Selinger

Der Eigentümer des o.g. Hundes bestätigt mit seiner Unterschrift, dass der Hund bis zum Zeitpunkt des Röntgens am Ellenbogengelenk

- operiert wurde
- nicht operiert wurde

Unterschrift des Eigentümers

Chip-Nr.: 276 096 900 244 943

### Bestätigung des Tierarztes:

- Die Ahnentafel wurde vor der Röntgenaufnahme vorgelegt. Die ED-Untersuchung ist in dieser vermerkt.
- Die Chip-Nr. des Hundes wurde anhand der Ahnentafel überprüft.

10.09.08  
Datum der Röntgenaufnahme

Unterschrift und Stempel des Tierarztes

Die Röntgenaufnahmen sind zusammen mit dem Formular an folgende Adresse zu senden:

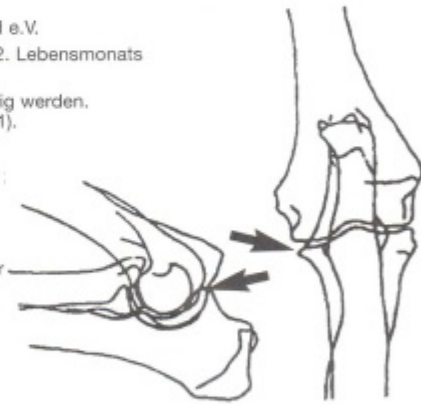
**LCD-Geschäftsstelle, Marktweg 2, 48653 Coesfeld**

Die Auswertung der Röntgenaufnahmen erfolgt durch den Gutachter Dr. B. Tellhelm an der Justus-Liebig-Universität Gießen

### Hinweise für den Röntgenarzt

Anforderungen an Röntgenaufnahmen für offizielle Gutachten des Labrador Club Deutschland e.V.

1. Die Röntgenuntersuchung der Ellenbogengelenke darf frühestens nach Vollendung des 12. Lebensmonats durchgeführt werden, d.h. in der Regel im Zusammenhang mit der HD-Untersuchung.
2. Bei klinischen Beschwerden kann eine Untersuchung aber auch erheblich früher notwendig werden. Ein negativer Befund erfordert dann allerdings eine spätere Nachuntersuchung wie unter 1).
3. Es müssen Röntgenaufnahmen von beiden Ellenbogen angefertigt werden.
4. Seitliche Position (ML) in abgebeugter Haltung, damit der Proc. anconeus freiliegt (s. Skizze = 15% Pronation)
5. Auf der Brust liegend mit nach vorn gestreckten Beinen (AP). Dabei ist auf eine Lagerung zu achten, bei der der mediale Gelenkspalt nicht überlagert wird.
6. Die Röntgenaufnahmen in der Größe von max. 18 x 24 cm müssen von hoher technischer Qualität sein, damit auch Ansätze von Osteophyten und Sklerosierungen erkennbar sind. Dazu sollen die Gelenke direkt auf die Röntgenplatte gelagert werden - ohne Raster!
7. **Kennzeichnung der Röntgenaufnahmen:**
  - a) Lfd. Nummer
  - b) Wurftag (Monat/Jahr) und Geschlecht
  - c) Datum der Röntgenaufnahmen und Seitenmarkierungen!




Rüde  Hündin gew. am: 6.11.06 Chip-Nr. 276 096 900 244 943 LCD-CODE-Nr.: **03609**

### Gutachten der Beurteilungsstelle

ELLENBOGEN	ED-GRAD 0	ED-GRAD I	ED-GRAD II	ED-GRAD III	BEURTEILUNG ABGELEHNT WEGEN
RECHTS	f				<input type="checkbox"/> mangelhafter Lagerung
LINKS	f				<input type="checkbox"/> mangelhafter technischer Qualität
Verdacht auf	<input type="checkbox"/> FCP	<input type="checkbox"/> OCD	<input type="checkbox"/> IPA	<input type="checkbox"/> Arthrosegrad	

Bemerkungen: \_\_\_\_\_

22. SEP. 2008  
Datum



Eigentümer: weiß; Zuchtbuchhalter: gelb; Beurteilungsstelle: rosa