

Mit Einsendung wird die Röntgenaufnahme Eigentum des LCD. Der Eigentümer des Hundes erklärt sich mit der Veröffentlichung und statistischen Auswertung des ED-Befundes einverstanden.



Im Verband für das Deutsche Hundewesen e.V.
der Fédération Cynologique Internationale angeschlossen
Mitglied im KHV



LABRADOR CLUB DEUTSCHLAND e.V.

Röntgenuntersuchung auf Ellenbogendysplasie (ED) und sekundären Arthrosen

Name des Hundes Yarthkins Happy Honey

Zb.-Nr. VDH/LCD 06/N1559 gew. am 06.11.2006 Rüde Hündin

Vater Barney aus Lühlsbusch

LCD-CODE-Nr.: **04013**

Mutter Yarthkins Emy-Lou Summerwind

Eigentümer Beate Selinger, Elektraweg 5,
79576 Weil am Rhein

Der Eigentümer des o.g. Hundes bestätigt mit seiner Unterschrift, dass der Hund bis zum Zeitpunkt des Röntgens am Ellenbogengelenk

operiert wurde
 nicht operiert wurde

Beate Selinger
Unterschrift des Eigentümers

Chip-Nr.: 276096900245209

Bestätigung des Tierarztes:

- Die Ahnentafel wurde vor der Röntgenaufnahme vorgelegt. Die ED-Untersuchung ist in dieser vermerkt.
- Die Chip-Nr. des Hundes wurde anhand der Ahnentafel überprüft.

Tierärztliche Kleintierklinik
Prof. Dr. F. Kása - Dr. G. Kása - Dr. A. Kása
Fachtierärzte für Kleintiere
Bahnhofstraße 11, 79539 Lörrach
Tel.: 07621/91932-0 · Fax: 07621/91932-20

Unterschrift und Stempel des Tierarztes

02.01.2009
Datum der Röntgenaufnahme

Die Röntgenaufnahmen sind zusammen mit dem Formular an folgende Adresse zu senden:

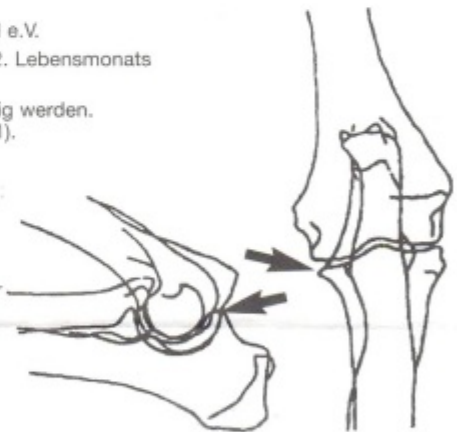
LCD-Geschäftsstelle, Markenweg 2, 48653 Coesfeld

Die Auswertung der Röntgenaufnahmen erfolgt durch den Gutachter Dr. B. Tellhelm an der Justus-Liebig-Universität Gießen

Hinweise für den Röntgenarzt

Anforderungen an Röntgenaufnahmen für offizielle Gutachten des Labrador Club Deutschland e.V.

1. Die Röntgenuntersuchung der Ellenbogengelenke darf frühestens nach Vollendung des 12. Lebensmonats durchgeführt werden, d.h. in der Regel im Zusammenhang mit der HD-Untersuchung.
2. Bei klinischen Beschwerden kann eine Untersuchung aber auch erheblich früher notwendig werden. Ein negativer Befund erfordert dann allerdings eine spätere Nachuntersuchung wie unter 1).
3. Es müssen Röntgenaufnahmen von beiden Ellenbogen angefertigt werden.
4. Seitliche Position (ML) in abgebeugter Haltung, damit der Proc. anconeus freiliegt (s. Skizze = 15% Pronation)
5. Auf der Brust liegend mit nach vorn gestreckten Beinen (AP). Dabei ist auf eine Lagerung zu achten, bei der der mediale Gelenkspalt nicht überlagert wird.
6. Die Röntgenaufnahmen in der Größe von max. 18 x 24 cm müssen von hoher technischer Qualität sein, damit auch Ansätze von Osteophyten und Sklerosierungen erkennbar sind. Dazu sollen die Gelenke direkt auf die Röntgenplatte gelagert werden - ohne Raster!
7. **Kennzeichnung der Röntgenaufnahmen:**
 - a) Lfd. Nummer
 - b) Wurfstag (Monat/Jahr) und Geschlecht
 - c) Datum der Röntgenaufnahmen und Seitenmarkierungen!



Rüde Hündin gew. am: 06.11.2006 Chip-Nr. 276096900245209

LCD-CODE-Nr.:

04013

Gutachten der Beurteilungsstelle

ELLENBOGEN	ED-GRAD 0	ED-GRAD I	ED-GRAD II	ED-GRAD III	BEURTEILUNG ABGELEHNT WEGEN
RECHTS	↙				<input type="checkbox"/> mangelhafter Lagerung
LINKS	↘				<input type="checkbox"/> mangelhafter technischer Qualität
Verdacht auf	<input type="checkbox"/> FCP	<input type="checkbox"/> OCD	<input type="checkbox"/> IPA	<input type="checkbox"/> Arthrosegrad	

Bemerkungen:

15. JAN. 2009

Datum

